SDD 39 Sujet n°1

Spécialité : PEDIATRIE

Date : novembre 2024
Auteur : Margaux (DES pédiatrie Nantes, ED 2024) - Olivia HUMEZ (DES pédiatrie Paris, ED 2024)
Relecteur(s) : Sébastien VILLARD (DES Médecine interne Paris, ED 2023)

Domaine d'apprentissage principal	Examen clinique
Domaine d'apprentissage secondaire	Stratégie diagnostique
Item(s) en lien avec la station	Item 32 : Evaluation et soins du nouveau-né à terme (chapitre 44 : prise en charge du nouveau né dans le collège)
Situation(s) de départ en lien avec la station	SDD 39: Examen du nouveau né a terme
Matériel nécessaire à la station	Mannequin de nourrisson, mètre ruban, photographie en couleur
Contexte de la station	Examen d'un nouveau né à terme en salle de naissance

TACFA – Tutorat associatif pour des conférences en formation approfondie en sciences médicales
Toute reproduction même partielle, toute vente sans l'accord du TACFA sont interdites.
Sous la supervision de Clément FILLIOL (VP ECOS, DES radiologie Lyon), Lucie-Lou VIAL (VP ECOS, DES d'Anesthésie-réanimation à Toulouse), Sébastien VILLARD (VP ECOS, DES de médecine interne Paris), Alexandre DEGACHI (président, ancien DES médecine interne Paris)

ECOS TACFA
INSTRUCTIONS POUR LE/LA CANDIDAT.E

Station sans patient simulé

Contexte :

Vous êtes un.e interne en pédiatrie.

On vous appelle en salle de naissance pour réaliser l'examen clinique de naissance du petit Théo, 2 heures de vie, né à terme. Lors de l'examen ostéo-articulaire un élément sur le dos de l'enfant (cf photo) a alerté le gynécologue-obstétricien.

Consignes :

Vous devez en 8 minutes :

- ***Réalisez l'examen neurosensoriel et de la tête et cou*** *de ce nouveau né et* ***décrire*** *ce que vous recherchez précisément*
- *Evaluez la* ***maturation neurologique*** *de Théo*
- ***Décrivez*** *ce que vous observez sur la photo*
- ***Prescrivez*** *l'examen complémentaire nécessaire dans ce contexte*

Vous ne devez pas :

- Faire le reste de l'examen clinique du nouveau-né
- Interroger les parents
- Remplir le carnet de santé

Attention : Vous avez 8 minutes. Au signal sonore, passez à la station suivante.

TACFA – Tutorat associatif pour des conférences en formation approfondie en sciences médicales
Toute reproduction même partielle, toute vente sans l'accord du TACFA sont interdites.
Sous la supervision de Clément FILLIOL (VP ECOS, DES radiologie Lyon), Lucie-Lou VIAL (VP ECOS, DES d'Anesthésie-réanimation à Toulouse), Sébastien VILLARD (VP ECOS, DES de médecine interne Paris), Alexandre DEGACHI (président, ancien DES médecine interne Paris)

ECOS TACFA
GRILLE D'EVALUATION

Consigne(s) à l'évaluateur :

Veillez à donner le point que si la manoeuvre est correctement réalisée.

Aptitudes cliniques : CF IMAGES POUR LES EVALUATEURS			
1.	Dit qu'il/elle réalise une analyse du comportement global *(éveil, cri, consolable facilement)* OU inspection dans les bras des parents ou le lit OU inspection de motricité spontanée *(riche, harmonieuse, avec bonne ouverture des mains)*	1pt	☐
2.	Examen de la tête : palpation des fontanelles **ET** périmètre crânien	1pt	☐
3.	Examen des yeux avec a minima 1 parmi : - aspect des conjonctives / iris / pupilles - symétrie des reflets cornéens - présence des lueurs pupillaires	1pt	☐
4.	Inspection **ET/OU** palpation de la bouche pour dépister : - fente vélopalatine - OU une brièveté du frein de langue	1pt	☐
5.	Examen du cou à la recherche d'un torticolis	1pt	☐
6.	Recherche un clignement des yeux à la lumière **OU** poursuite oculaire (cible noir-blanc à 30 cm)	1pt	☐
7.	Recherche une réaction aux bruits/voix	1pt	☐
8.	Recherche les réflexes archaïques *(a minima 4/6)*: -succion -Points cardinaux -Marche automatique -Réflexe de Moro -Aggripement / grasping -Allongement croisé	1pt si 4/6 éléments recherchés	☐
9.	Evalue le tonus passif en citant a minima 1 parmi : quadriflexion spontanée, retour en flexion après extension de membre, signe du foulard, examen des angles articulaires	1 pt	☐
10.	Evalue le tonus actif en citant soit la manœuvre du tiré assis en tenant l'enfant par les épaules OU redressement global en soutenant le nouveau-né sous le ventre	1 pt	☐
11.	Décrit une fossette sacro-coccygienne	1pt	☐
12.	Prescrit une échographie médullaire	1pt	☐
Communications et attitudes			

TACFA – Tutorat associatif pour des conférences en formation approfondie en sciences médicales
Toute reproduction même partielle, toute vente sans l'accord du TACFA sont interdites.
Sous la supervision de Clément FILLIOL (VP ECOS, DES radiologie Lyon), Lucie-Lou VIAL (VP ECOS, DES d'Anesthésie-réanimation à Toulouse), Sébastien VILLARD (VP ECOS, DES de médecine interne Paris), Alexandre DEGACHI (président, ancien DES médecine interne Paris)

9. APTITUDE À STRUCTURER L'EXAMEN CLINIQUE

Performance Insuffisante 0 point	Performance Limite 0,25 point	Performance Satisfaisante 0,5 point	Performance Très Satisfaisante 0,75 point	Performance Remarquable 1 point
L'examen clinique est incomplet et désorganisé ou ne fait pas l'examen clinique	Les éléments recherchés sont peu ciblés, s'attarde à des manœuvres inutiles	L'examen clinique est raisonnablement organisé et couvre les éléments essentiels	L'examen clinique suit un enchaînement logique et est centré sur le problème, il n'y a pas de manœuvre inutile	L'examen est réalisé sans erreur avec un but précis, démarche intégrée

10. APTITUDE A MENER L'EXAMEN CLINIQUE

Performance Insuffisante 0 point	Performance Limite 0,25 point	Performance Satisfaisante 0,5 point	Performance Très Satisfaisante 0,75 point	Performance Remarquable 1 point
N'explique pas au patient les gestes réalisés ou ne respecte pas le confort du patient	Explique peu les gestes réalisés	Explique les gestes réalisés et respecte le confort du patient	Donne l'information sur les gestes en expliquant les objectifs /les éléments recherchés et respecte le confort du patient	Agit sans erreur Met à l'aise

12. APTITUDE À PROPOSER UNE PRISE EN CHARGE (situations aiguës / chroniques)

Performance Insuffisante 0 point	Performance Limite 0,25 point	Performance Satisfaisante 0,5 point	Performance Très Satisfaisante 0,75 point	Performance Remarquable 1 point
Est incapable de proposer une prise charge adaptée à la situation clinique	Propose une prise en charge en couvrant les éléments essentiels, n'arrive pas à justifier la démarche	Propose une prise en charge en couvrant les éléments essentiels et justifie la démarche.	Propose une prise pertinente. Ne s'attarde pas au traitement/prise en charge inutile et justifie la démarche.	Etablit l'ordre de priorité des différents aspects de la prise en charge du patient (hiérarchise).

TOTAL	/15 points

TACFA – Tutorat associatif pour des conférences en formation approfondie en sciences médicales
Toute reproduction même partielle, toute vente sans l'accord du TACFA sont interdites.
Sous la supervision de Clément FILLIOL (VP ECOS, DES radiologie Lyon), Lucie-Lou VIAL (VP ECOS, DES d'Anesthésie-réanimation à Toulouse), Sébastien VILLARD (VP ECOS, DES de médecine interne Paris), Alexandre DEGACHI (président, ancien DES médecine interne Paris)

IMAGES DES DIFFERENTES MANOEUVRES INTEGREES A LA GRILLE :

Veillez à donner le point que si la manoeuvre est correctement réalisée.

Aptitudes cliniques : CF IMAGES POUR LES EVALUATEURS			
1.	Dit qu'il/elle réalise une analyse du comportement global *(éveil, cri, consolable facilement)* OU inspection dans les bras des parents ou le lit OU inspection de motricité spontanée *(riche, harmonieuse, avec bonne ouverture des mains)*	1pt	☐
2.	Examen de la tête : palpation des fontanelles **ET** réalise un périmètre crânien (Kaltura) 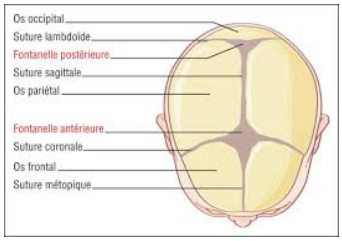 (Collège de pédiatrie) 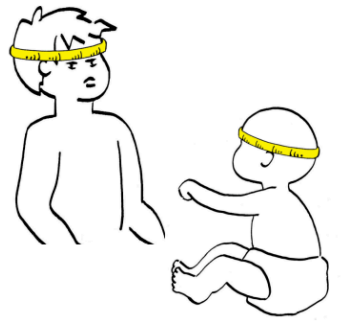 **Tour de tête (Périmètre crânien)** Le périmètre céphalique est mesuré sur un nourrisson tenu ou assis sur les genoux de sa mère ou d'une autre personne. Les objets tels que les épingles à cheveux et les serre-têtes sont enlevés de la chevelure. Le mètre ruban est disposé juste au-dessus des sourcils au dessus des oreilles et autour de la partie la plus large du dos du crâne, de manière à ce que le périmètre soit maximal. Le mètre ruban doit être suffisamment serré pour comprimer les cheveux et donner une mesure qui sera proche du périmètre crânien. On note la mesure à 0,1 cm près. (Protocole de l'hôpital Robert Debré)	1pt	☐
3.	Examen des yeux avec a minima 1 parmi : - aspect des conjonctives / iris / pupilles - symétrie des reflets cornéens - présence des lueurs pupillaires	1pt	☐
4.	Inspection **ET/OU** palpation de la bouche pour dépister : - fente vélopalatine - OU une brièveté du frein de langue	1pt	☐
5.	Examen du cou à la recherche d'un torticolis	1pt	☐
6.	Recherche un clignement des yeux à la lumière **OU** poursuite oculaire (cible noir-blanc à 30 cm)	1pt	☐
7.	Recherche une réaction aux bruits/voix	1pt	☐
8.	Recherche les réflexes archaïques *(a minima 4/6)*: -succion -Points cardinaux -Marche automatique -Réflexe de Moro -Aggripement / grasping -Allongement croisé > Images tirées du moteur de recherche google Grasping : l'un ou l'autre :	1pt si 4/6 éléments recherchés	☐

TACFA – Tutorat associatif pour des conférences en formation approfondie en sciences médicales
Toute reproduction même partielle, toute vente sans l'accord du TACFA sont interdites.
Sous la supervision de Clément FILLIOL (VP ECOS, DES radiologie Lyon), Lucie-Lou VIAL (VP ECOS, DES d'Anesthésie-réanimation à Toulouse), Sébastien VILLARD (VP ECOS, DES de médecine interne Paris), Alexandre DEGACHI (président, ancien DES médecine interne Paris)

Points cardinaux :

Réflexe de Moro :

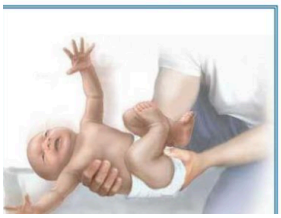

REFLEXE DE MORO
(Primitif)
(Réaction à menace - Protection)

Acquisition :

Lorsque l'inclinaison de la tête du bébé change brusquement, ou lorsqu'il y a un son soudain, ou quelque chose qui le surprend,

il écarte les 2 bras symétriquement en prenant une vive inspiration, puis se recroqueville, et se met à pleurer.

Période d'intégration :

De 6 mois in utero jusqu'à 3 à 4 mois après la naissance

Réflexe de succion :

Marche automatique :

REFLEXE DE MARCHE AUTOMATIQUE
(Primitif)

2) L'ENJAMBEMENT

Acquisition :

Lorsque l'on soulève le bébé par les aisselles et qu'on le penche légèrement en avant, il se redresse puis se met à marcher, un pied devant l'autre,
- sur la plante s'il est à terme et
- sur la pointe s'il est prématuré.

Période d'intégration :

Allongement croisé :

REFLEXE D'ALLONGEMENT CROISE
(Primitif)

Acquisition :

Quand on stimule la plante d'un pied chez un nouveau-né, tout en lui tenant sa jambe tendue, les réponses de la jambe libre à cette stimulation sont :
- extension, après un rapide mouvement de retrait en flexion en cherchant à se libérer du doigt qui le stimule
- éventail des orteils
- adduction qui amène le pied libre sur le pied stimulé

TACFA – Tutorat associatif pour des conférences en formation approfondie en sciences médicales
Toute reproduction même partielle, toute vente sans l'accord du TACFA sont interdites.
Sous la supervision de Clément FILLIOL (VP ECOS, DES radiologie Lyon), Lucie-Lou VIAL (VP ECOS, DES d'Anesthésie-réanimation à Toulouse), Sébastien VILLARD (VP ECOS, DES de médecine interne Paris), Alexandre DEGACHI (président, ancien DES médecine interne Paris)

9.	Evalue le tonus passif en citant a minima 1 parmi : quadriflexion spontanée, retour en flexion après extension de membre, signe du foulard, examen des angles articulaires 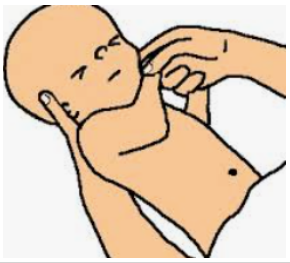	1 pt	☐
10.	Evalue le tonus actif en citant soit la manœuvre du tiré assis en tenant l'enfant par les épaules OU redressement global (=en soutenant le nouveau-né sous le ventre)	1 pt	☐
11.	Décrit une fossette sacro-coccygienne	1pt	☐
12.	Prescrit une échographie médullaire	1pt	☐

Communications et attitudes

9. APTITUDE À STRUCTURER L'EXAMEN CLINIQUE

Performance Insuffisante 0 point	Performance Limite 0,25 point	Performance Satisfaisante 0,5 point	Performance Très Satisfaisante 0,75 point	Performance Remarquable 1 point
L'examen clinique est incomplet et désorganisé ou ne fait pas l'examen clinique	Les éléments recherchés sont peu ciblés, s'attarde à des manœuvres inutiles	L'examen clinique est raisonnablement organisé et couvre les éléments essentiels	L'examen clinique suit un enchaînement logique et est centré sur le problème, il n'y a pas de manœuvre inutile	L'examen est réalisé sans erreur avec un but précis, démarche intégrée

10. APTITUDE A MENER L'EXAMEN CLINIQUE

Performance Insuffisante 0 point	Performance Limite 0,25 point	Performance Satisfaisante 0,5 point	Performance Très Satisfaisante 0,75 point	Performance Remarquable 1 point
N'explique pas au patient les gestes réalisés ou ne respecte pas le confort du patient	Explique peu les gestes réalisés	Explique les gestes réalisés et respecte le confort du patient	Donne l'information sur les gestes en expliquant les objectifs /les éléments recherchés et respecte le confort du patient	Agit sans erreur Met à l'aise

TACFA – Tutorat associatif pour des conférences en formation approfondie en sciences médicales
Toute reproduction même partielle, toute vente sans l'accord du TACFA sont interdites.
Sous la supervision de Clément FILLIOL (VP ECOS, DES radiologie Lyon), Lucie-Lou VIAL (VP ECOS, DES d'Anesthésie-réanimation à Toulouse), Sébastien VILLARD (VP ECOS, DES de médecine interne Paris), Alexandre DEGACHI (président, ancien DES médecine interne Paris)

	12. APTITUDE À PROPOSER UNE PRISE EN CHARGE (situations aiguës / chroniques)

Performance Insuffisante 0 point	Performance Limite 0,25 point	Performance Satisfaisante 0,5 point	Performance Très Satisfaisante 0,75 point	Performance Remarquable 1 point
Est incapable de proposer une prise charge adaptée à la situation clinique	Propose une prise en charge en couvrant les éléments essentiels, n'arrive pas à justifier la démarche	Propose une prise en charge en couvrant les éléments essentiels et justifie la démarche.	Propose une prise pertinente. Ne s'attarde pas au traitement/prise en charge inutile et justifie la démarche.	Etablit l'ordre de priorité des différents aspects de la prise en charge du patient (hiérarchise).

TOTAL	**/15 points**

<u>Éléments de rétroaction :</u> (facultatif)

Comme cela peut être frustrant de devoir se focaliser sur une petite partie, bien que précise, de l'examen clinique du nouveau-né, vous pouvez commencer votre exposé par "Après avoir réalisé les examens cardiovasculaires, pulmonaires, digestifs etc, " ou "Je vais maintenant réaliser l'examen neurosensoriel de Théo".

N'oubliez pas de bien structurer votre examen clinique, dans l'ordre que vous voulez, par exemple par petits blocs pour ne rien oublier et qu'on puisse vous suivre aisément :

- crâne
- face et cou
- reste de l'examen neurologique

<u>ou</u> de façon classique et méthodique : inspection - auscultation - palpation - percussion

/!\ A noter qu'en pédiatrie tout particulièrement le temps de l'inspection est essentiel +++, en effet, les enfants et ici les nouveaux-nés risquent de pleurer/gesticuler et de fausser votre déroulé d'examen clinique et vos observations.

Dans ce genre de stations requérant un examen clinique simulé : bien choisir sa stratégie et s'y tenir :

- d'abord décrire tout à voix haute puis réaliser sur le mannequin
- faire la description et l'examen simultanément

<u>Quelques éléments de cours :</u>

> Maturation neurologique : tonus passif et actif ainsi que les automatismes primaires (= réflexes archaïques)

TACFA – Tutorat associatif pour des conférences en formation approfondie en sciences médicales
Toute reproduction même partielle, toute vente sans l'accord du TACFA sont interdites.
Sous la supervision de Clément FILLIOL (VP ECOS, DES radiologie Lyon), Lucie-Lou VIAL (VP ECOS, DES d'Anesthésie-réanimation à Toulouse), Sébastien VILLARD (VP ECOS, DES de médecine interne Paris), Alexandre DEGACHI (président, ancien DES médecine interne Paris)

> A noter dans l'examen face et cou, en plus de la mobilité du cou, il faut palper les muscles SCM à la recherche d'un éventuel hématome + rechercher une masse anormale ou orifice cutané : kyste et/ou fistule...

> A noter dans l'examen du crâne :

- *il faudrait également palper les sutures et rechercher des bosses sérosanguines et céphalhématomes*

> fontanelles et sutures :

- *fontanelle antérieure a une forme losangique et se ferme entre les âges de 8 mois et 18 mois, Taille variable, normalement souple, ni déprimée (déshydratation) ni bombée (HTIC)*
- *fontanelle postérieure est palpable dans les 2 ou 3 premières semaines de vie,*
- *sutures sont normalement bord à bord, mobiles, mais elles peuvent se chevaucher dans les premiers jours de vie*

> Concernant la fossette sacro-coccygienne profond +/- pertuis ou encore d'une déviation du sillon interfessier, elle témoigne d'une anomalie de fermeture du tube neural (spina bifida). Cette dernière peut également être suspectée devant d'autres éléments cliniques : présence dans la région lombosacrée d'un lipome sous-cutané, d'une touffe de poils.

TACFA – Tutorat associatif pour des conférences en formation approfondie en sciences médicales
Toute reproduction même partielle, toute vente sans l'accord du TACFA sont interdites.
Sous la supervision de Clément FILLIOL (VP ECOS, DES radiologie Lyon), Lucie-Lou VIAL (VP ECOS, DES d'Anesthésie-réanimation à Toulouse), Sébastien VILLARD (VP ECOS, DES de médecine interne Paris), Alexandre DEGACHI (président, ancien DES médecine interne Paris)

ECOS TACFA
IMAGE EN COULEUR

Donnée complémentaire disponible dès l'arrivée dans la station : Photographie en couleur du dos de Théo à 2 jours de vie, lorsque vous l'examinez.

TACFA – Tutorat associatif pour des conférences en formation approfondie en sciences médicales
Toute reproduction même partielle, toute vente sans l'accord du TACFA sont interdites.
Sous la supervision de Clément FILLIOL (VP ECOS, DES radiologie Lyon), Lucie-Lou VIAL (VP ECOS, DES d'Anesthésie-réanimation à Toulouse), Sébastien VILLARD (VP ECOS, DES de médecine interne Paris), Alexandre DEGACHI (président, ancien DES médecine interne Paris)

ECOS TACFA
FEUILLET ORGANISATEUR (FACULTATIF)

Plan de la station ECOS :

Etudiant face aux évaluateurs, table avec mannequin nouveau-né sur la table + photographie disponible face découverte + consignes.

TACFA – Tutorat associatif pour des conférences en formation approfondie en sciences médicales
Toute reproduction même partielle, toute vente sans l'accord du TACFA sont interdites.
Sous la supervision de Clément FILLIOL (VP ECOS, DES radiologie Lyon), Lucie-Lou VIAL (VP ECOS, DES d'Anesthésie-réanimation à Toulouse), Sébastien VILLARD (VP ECOS, DES de médecine interne Paris), Alexandre DEGACHI (président, ancien DES médecine interne Paris)